

Gösta 79 år, med hypoxi och andningsbesvär

Termin: T7

Tema: RC

Ansvarig: Josefin Sundh

Ingress

Gösta 79 år kommer på remiss till lungmottagningen på grund av hypoxi och andningsbesvär, med frågeställning syrgasbehandling i hemmet?

Del 1

Gösta beskriver successivt tilltagande besvär med ansträngningsutlöst dyspné. Under senaste åren har funktionsnivån successivt ändrats från att ha kunnat promenera flera km och gå i trappor utan besvär till att alltid ta hissen och behov av rullator för att kunna sätta sig och vila flera gånger på vägen vid gång till affären 500 m från lägenheten. Han röker sedan rekryten för femtio år sedan, men har senaste tio åren dragit ner från ungefär tio till fem cigaretter per dag. Man har uppmätt saturation till 85 % i vila.

Utredning via vårdcentralen visar normalt EKG och normalt NT-proBNP. Man har också utfört en dynamisk spirometri och CT thorax enligt nedan.

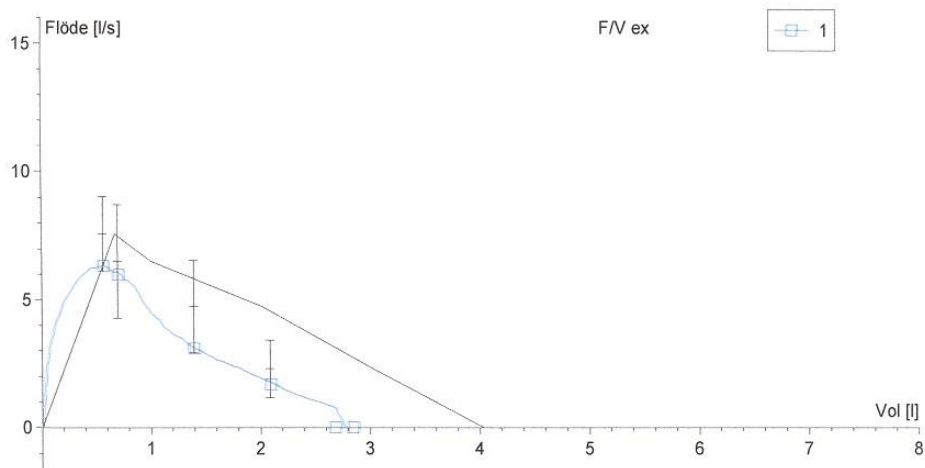
Status på mottagningen:

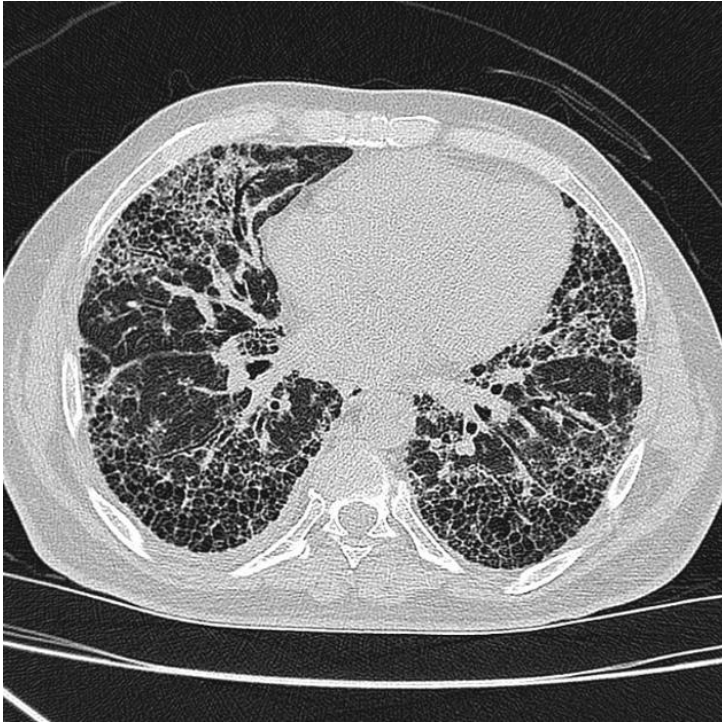
AT: Lätt förhöjd andningsfrekvens i vila, förvärras vid gång i korridoren.

Cor: RR 90/min, inga bi- eller blåsljud.

Pulm: Krepiterande slutinspiratoriska rassel basalt bilateralt.

FVC..... [l]	4.04	2.84	70
FEV 1..... [l]	3.53	2.68	76
FEV 1 % VC MAX..... [%]	84	94	112





Att diskutera:

Vad visar spirometrin, och vad kan denna bild bero på? Vad tyder status på?

Vilken information ger CT bilden?

Behövs ytterligare utredning och i så fall varför?

Del 2

På lungmottagningen tas artärblodgas:

pH 7,43

pO₂ 7,2 kPa

pCO₂ 4.5 kPa

BE 0.3 mmol/liter

StBik 25 mmol/liter

Att diskutera:

Vilken underliggande patofysiologisk mekanism förklarar patientens blodgasbild?

Bör patienten få syrgas? Vad är syfte, indikationer och kontraindikationer?

Bör annan utredning eller behandling inledas?