

Lydia 65 år med dyspné och pip i bröstet

Termin: 7

Tema: RC

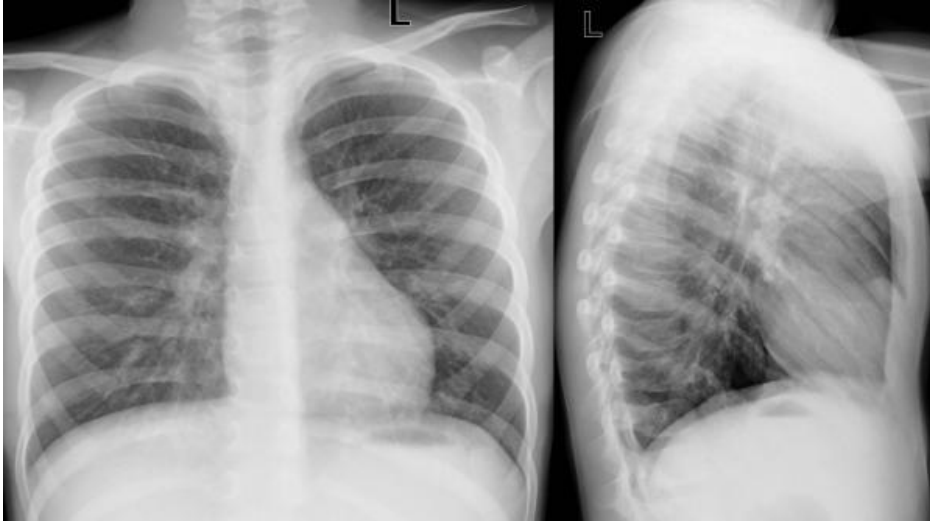
Ansvarig: Josefin Sundh

Ingress

Lydia 65 år har vårdats inläggande på medicinavdelning pga andningsbesvär och pip i bröstet, och kommer nu på uppföljande besök.

Del 1

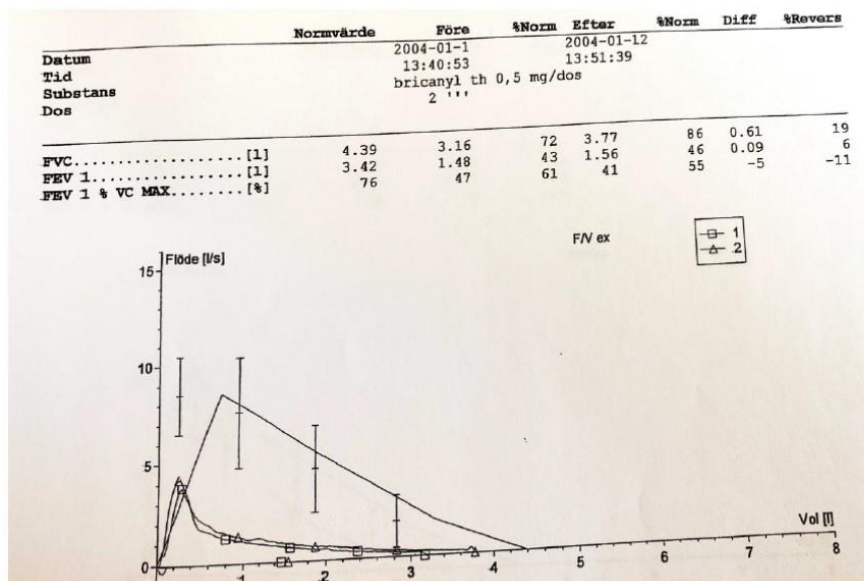
Lydia 65 år har inga kända sjukdomar eller regelbundna mediciner, men har nyligen vårdats inläggande fem dagar pga andningsbesvär och pip i bröstet. Lungröntgen under vårdtiden genomfördes enligt nedanstående.



Lydia behandlades med kortisonkur och bronkodilatantia i nebulisator, och skrevs ut med Bricanyl vid behov. Hon kommer nu på ett uppföljande återbesök till lungmottagningen, fyra veckor efter utskrivningen.

Lydia berättar att hon mår mycket bättre nu. Hon känner sig inte så begränsad i vardagen så länge hon "får göra allt i sin takt". Hon blir fortfarande andfådd vid ansträngande aktiviteter såsom att gå i backar eller om hon försöker skynda sig, fast så har det varit i många år. Hon hostar lite normalfärgat slem på morgnarna. Hon har rökt ca ett halvt paket cigaretter per dag sedan tonåren, med uppehåll för två graviditeter.

Lydia genomgår nu nedanstående spirometri.



Att diskutera:

Vad visar spirometriundersökningen?

Vilken diagnos är troligast utifrån spirometrfynd och övriga kliniska uppgifter?

Finns det differentialdiagnostiska förklaringar till denna spirometribild?

Behöver ytterligare undersökningar göras för att fastställa diagnos?

Del 2

Lydia får vid besöket återkoppling från läkare att hon har diagnos kroniskt obstruktiv lungsjukdom (KOL), och att behovet av sjukhusvård alltså berodde på en försämringsepisod (exacerbation). Hon träffar vid besöket även astma/KOL-sjuksköterska och fysioterapeut.

Att diskutera:

Vilka behandlingar/åtgärder är viktiga nu? Vad är syftet med dem?